
CT angiografija vratnih arterij, problemi in rešitve pri 3D obdelavi

Carotid CT angiography, problems and solutions at 3D technique

Marko Vinter, inž. rad., Primož Debenak, dipl. inž. rad.,
Splošna bolnišnica Maribor, Oddelek za radiologijo, Ljubljanska 5, 2000 Maribor

Članek je povzetek predavanja, predstavljenega na Svetovnem kongresu ISRRT v Amsterdamu in na mednarodnem radiološkem simpoziju v Mariboru.

Izvleček

CTA s prostorskim upodabljanjem omogoča natančen prikaz žilnih zožitev, tako mehkih plakov kot kalciniranih. V članku so predstavljene naše izkušnje in protokoli pri diagnostiki teh obolenj.

Abstract

Purpose: To determine the reliability of helical computed tomography (CT) with volume rendering (VR) for evaluation of internal carotid arterial stenosis. When, why and how to do in our hospital?

Materials and methods: CT angiography (CTA) was performed in 129 patients, all of them candidates for surgical treatment (endarterectomy). Color Doppler sonography with three dimensional (3D) reconstruction was previously performed on all of them, on some of them digital

subtraction angiography (DSA) also. CTA were performed on Toshiba Xpress CT scanner and postprocessing reconstruction on two different workstations: Xtension and Voxar. This method allowed us comparison between different systems for 3D processing CT data.

Results: CTA with volume rendering enabled accurate evaluation of carotid disease, even when dense calcifications were present. Axial, volume rendered, and MIP images enabled correct classification degree of stenosis, near occlusion or occlusion. At the same time they clearly show type of filling defects. In our department CTA was proved as the most suitable method for detecting carotid disease with patients, where operation was anticipated.

1. Uvod

Obolenja vratnih žil, predvsem zožitev lumna, je vedno pogostejše obolenje, ki posledično prizadene možgane oziroma povzroči predvsem ishemične ireverzibilne poškodbe možganskih celic. Zato so se izoblikovali postopki in metode za zgodnje odkrivanje sprememb žilne stene, ki omogočajo pravočasno preprečitev ishemičnih obolenj. Najbolj znani sta North American Symptomatic Carotid Endarterectomy Trial (NASCET) oziroma European Carotid Surgery Trial (ECST) študiji za klasifikacijo stenoz in terapevtskih postopkov.

Diagnostični postopki za ocenitev stanja vratnih arterij so:

- digitalna subtraksijska angiografija (DSA),
- Doppler ultrazvok,
- magnetno resonančna angiografija (MRA),
- računalniška tomografska angiografija (CTA).

DSA velja za »gold standard«, referenčno diagnostično metodo z vsemi slabostmi (invazivnost, žarkovna obremenitev) in prednostmi (dinamika, natančna ocena žil,...)

Doppler ultrazvok, ki je prva preiskava ob sumu na obolenje vratnih žil, doživlja velik tehnološki napredek. Natančno prikaže pretoke in zožitve, problem pa predstavljajo kalcinirani plaki in anatomski pristop. Z možnostjo

tridimenzionalne (3D) obdelave lahko brez velikih stroškov natančno in enostavno ocenimo žilno obolenje.

MRA je novejša metoda, ki se še izpopolnjuje. Omogoča prikaz, ki je enakovreden DSA, hkrati pa je enostavna in »bolniku prijazna« preiskava.

CTA se uporablja predvsem kot preoperativna metoda za natančno oceno žilne stene, obsega zožitve in določitev vrste plaka, ki na DSA in MRA ni viden.

2. Material in metode

V mariborski bolnišnici opravljamo CTA že 5 let. V tem času smo opravili 129 preiskav vratnih žil in to predvsem kot preoperativne opredelitve velikosti in tipa zožitve. Tako je bila v 78 % prikazana in opredeljena stenoza, 3 % je bilo anevrizem, 2% arterijsko venskih malformacij in 2 tumorja (glioma).

Preiskava se opravi s spiralnim CT (Toshiba Xpress) z avtomatsko brizgo (Medrad) po različnih protokolih:

- **Stenoza bifurkacije** dokazana z UZ (preoperativno):
 - nativni CT vratu (120 kV, 150 mA, pomik mize 20 mm/s; kolimacija 10 mm, rekonstrukcija 10 mm, filter F10, oziroma normal)
 - meritev pretoka kontrasta (120 kV, 150 mA, kolimacija 3 mm, 15 rezov vsaki 2 sekundi na istem mestu,

zakasnitev 6 sekund, filter F10, oziroma normal); kontrast: količina 25 ml, pretok 3,5-4 ml/s. Sledi izračun časa pretoka kontrastnega sredstva (KS),

- CTA (130 kV 200 mA, pomik mize 1,5 mm/s; kolimacija 1 mm, rekonstrukcija 1 mm, filter F10, oziroma normal; 100-ml kontrastnega sredstva, pretok 3,5 - 4 ml/s, čas zakasnitve glede na meritev prehoda kontrasta (od 6-35 sek)).
- **Celoten arkus** pri sumu na stenozo, tumor ali anevrizmo:
 - nativni CT vratu (120 kV, 150 mA, pomik mize 20 mm/s; kolimacija 10 mm, rekonstrukcija 10 mm, filter F10, oziroma normal)
 - meritev pretoka kontrasta (120 kV, 150 mA, kolimacija 3 mm, 15 rezov vsaki 2 sekundi na istem mestu, zakasnitev 6 sekund, filter F10, oziroma normal); kontrast: količina 25 ml, pretok 3,5-4 ml/s. Sledi izračun časa pretoka kontrastnega

sredstva (KS)

- CTA (130 kV 200 mA, pomik mize 6 mm/s; kolimacija 3 mm, rekonstrukcija 2 mm, filter F10, oziroma normal ;120-ml kontrastnega sredstva, pretok 3,5 - 4 ml/s, čas zakasnitve glede na meritev prehoda kontrasta (od 6-35 sek)).

Dodatno oziroma prostorsko, tridimenzionalno (3D) obdelavo imamo možnost opraviti na dveh različnih sistemih (Xtension in Voxar).

CTA brez 3D obdelave je nepopolna in v večini primerov neuporabna preiskava. Problemi, ki naredijo preiskavo delno ali popolnoma neuporabno pa se vseeno pojavljajo. Vzrok je lahko bolnik (nesodelovanje, nemirnost, požiranje slin, premikanje..), tehnične omejitve predstavlja kvaliteta CT aparata (tip, debelina reza, hitrost pomika mize, hitrost obdelave podatkov, algoritmi rekonstrukcij.....) in oprema za obdelavo CT podatkov.

lastnosti	Xtension	Voxar
računalnik	SUN	PC
procesor	Sparcstation 20	Pentium III
frekvenca procesorja	75 MHz	1 GHz
spomin	96 MB RAM	768 MB RAM
trdi disk	15 GB	20 GB
operacijski sistem	Solaris (UNIX)	Windows 2000
starost	5 let	6 mesecev
programska oprema	Xtension	Plug n View v3.2
proizvajalec	Toshiba	Voxar
MIP	Da	Da
SSD	Da	Da
VR	Da	Da
virtualna endoskopija	Delno	da (opcija za doplačilo)
DICOM 3	Delno	Da
takojšen prikaz slike	Ne	Da
izvoz bitnih slik	Da	Da
izvoz animacij	Ne	da (AVI)

Tabela 1 : Primerjava lastnosti sistemov za 3D obdelavo.

Primerjava podatkov ne pove vsega, ker gre za tehnično in časovno različna sistema.

Vsak ima prednosti in slabosti. Xtension je star, vendar ima nekatere algoritme senčenja boljše, možna je tudi osnovna navidezna endoskopija, natančne meritve v 3D prostoru (mm), prerez objektov daje natančnejšo sliko. Nudi shranjevanje delnih volumnov in roi, ki smo jih segmentirali ter kompozicijo

posameznih roi v volumen. Slabosti so čas izrisa slike (5 do 20 sek.), ni možnosti takojšnjega prikaza sprememb (real time rendering) in premikanja v resničnem času (vizualization and animation). Pomikanje po notranjih odlitkih ni interaktivno in je zamudno.

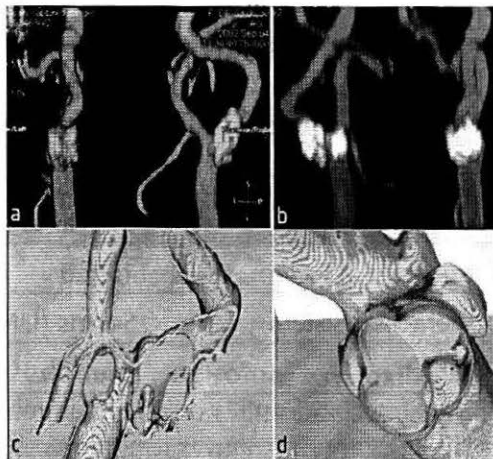
Voxar je nov sistem, ki je cenovno dokaj ugoden, sliko izriše takoj, možno je premikanje in takojšen prikaz sprememb. Načini senčenja so nekoliko slabši,

predvsem pri veliki povečavi pride do neostrih. Prerezi so neostri, meritve v 3D prostoru niso možne v mm. Segmentiranje, izločevanje motečih struktur je enostavno in hitrejše, vendar ni možnosti kompozicije in shranjevana posameznih delnih volumnov. Omogoča izvoz animacije takoj, prav tako pa posameznih slik. Za rutinsko delo je Voxar osnovni pripomoček, ki skrajša obdelavo na 20 min, za določene zahtevne obdelave pa je bolj uporaben Xtension.

Izoblikovan je **osnovni postopek prikaza vratnih žil**:

1. **Izdelava volumna** iz izbranih CT slik in barvna klasifikacija tkiv: prikaže se anatomija preiskanega dela, ki pa običajno zaradi ostalih struktur (kost, vene) ne omogoča meritve vratnih žil.
2. Zato sledi **segmentacija** (izločitev) arterij: na Xtension se uporablja metoda določitve HU in avtomatsko obrisovanje izbranih vrednosti na vseh CT rezih (običajno je potrebno nekaj ročnega popravljanja), na Voxarju pa običajno s prostoročnim izrezovanjem motečih struktur na 3D modelu.
3. Sledi **prikaz žil** po dogovorjenem protokolu (slika 1):

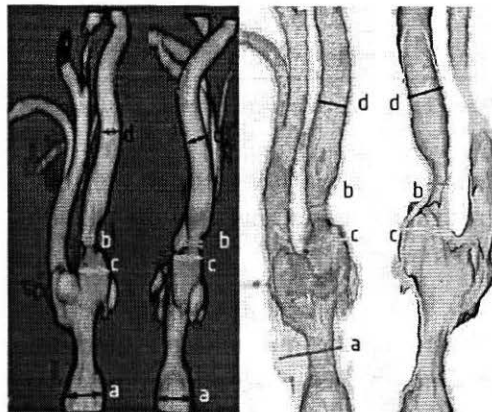
- prikaz največje gostote – MIP (maximum intensity projection) ap in stransko,
- prostorsko upodabljanje –VR (volume rendering) ap in stransko,
- vzdolžni prerezi VR,



Slika 1. Prikaz žil po dogovorjenem protokolu: a. MIP (ap stransko), b. VR (ap stransko), c. vzdolžni prerez, d. prečni prerez pravokotno na lumen na mestu največje zožitve.

- prečni prerezi pravokotno na lumen na mestu največje zožitve.

4. **Meritve** se opravijo po NASCET metodi, ki omogoča opredelitev stenoze in % zožitve (slika 2):



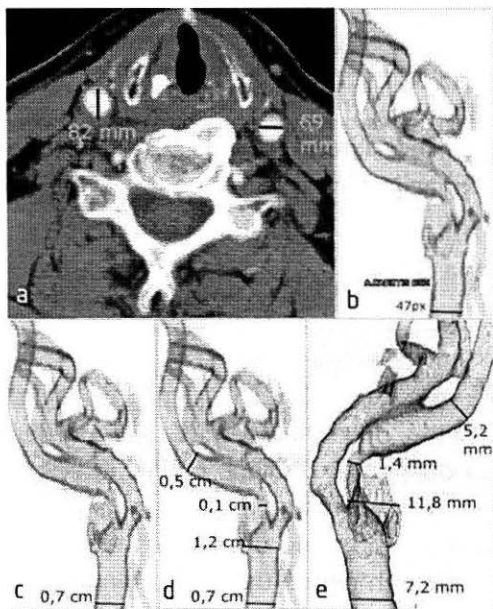
Slika 2. Mesta meritve premera žil po NASCET študiji: a. premer a. carotis communis, b. premer najožjega stenoziranega dela, c. premer normalne širine na zoženem delu, premer a. carotis interne nad zožitvijo

- premer a. carotis communis,
- premer najožjega stenoziranega dela,
- premer normalne širine na zoženem delu,
- premer a. carotis interne nad zožitvijo.

3. Problemi in rešitve

3.1. Prikaz meritev na voxaju

Sistem Voxar ne omogoča meritev na 3D modelu v mm.



Slika 3. Prikaz meritev na Voxaju: a. meritev na prvem CT rezu, b. meritev na 3D sliki na eFilmu (dolžina pixel), c. kalibracija meritve. (eFilm), d. meritve ostalih premerov na žili. (eFilm), e. primerjava z meritvijo na Xtension delovni postaji

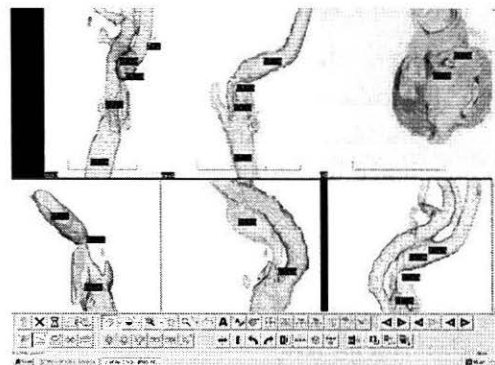
Rešitev je meritev premera na CT sliki (to je možno), izdelava 3D slik in prenos na Dicom Viewer, npr. Efilm, kjer je možna umeritev razdalj.

Primerjava z meritvami na Xtension so pokazale, da so razdalje izmerjene na Voxarju in umerjene na Efilmu pravilne (slika 3).

3.2. Ali so meritve vzdolžnih prerezov pravilne?

Zaradi kalciniranih sten ni možno oceniti prehodnega dela žile. Zato žile vzdolžno prerežemo. Pri tem lahko pride do napačnega premera.

Rešitev so meritve na različnih prerezih, vzdolžnih in prečnih, ter primerjava z MIP in 3D slikami brez prerezov (slika 4).



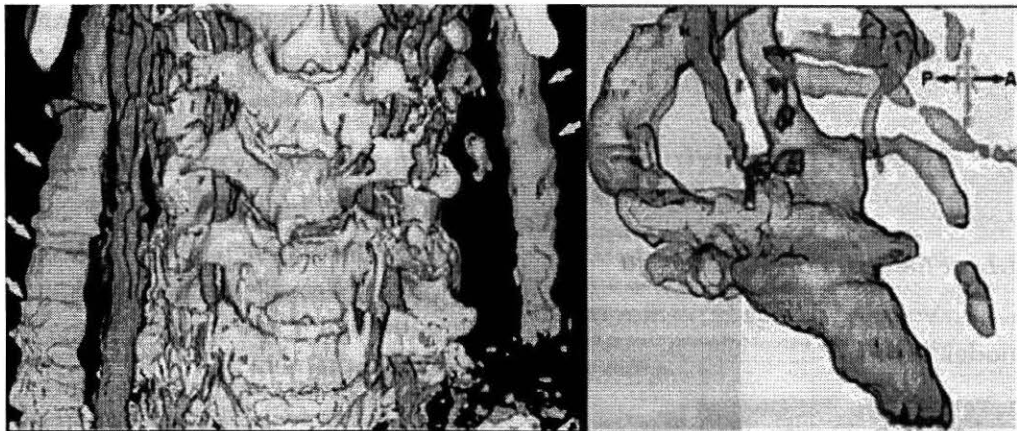
Slika 4. Meritve na različnih prerezih, vzdolžnih in prečnih, ter primerjava s 3D slikami brez prerezov

3.3. Problem nesodelovanja bolnika

(slika 5)

požiranje silne, premikanje, dihanje ...

Rešitev je v dobri pripravi bolnika in novih napravah (multislice CT).



Slika 5. Primer artefaktov zaradi premikanja bolnika in požiranja sline

3.4. Klasifikacija tkiv

lahko daje napačne podatke. Določanje obarvanosti tkiv, opacifikacije, transparentnosti lahko prikaže tanjšo ali debelejšo žilo kot je v resnici.

Rešitev:

- ista projekcija z različnimi parametri klasifikacije tkiv,
- z intenziteto barvne opacifikacije ločimo različne anatomske strukture.

Način interpretacije podatkov (razumevanje slik) in tehnike prikaza je velik problem. Uporabimo prikaz okolnih struktur, da prikažemo topologijo čimbolj

resnično - kirurški pogled. Zato je boljša animacija, živa slika, kot pa statične slike.

4. Zaključek

Po več kot 120 CTA vratnih žil lahko rečemo, da je metoda našla svoj pomen pri odkrivanju obolenj, čeprav je včasih problem predstaviti patologijo tako, kot jo vidi kirurg med operacijo in glede na to, da ni mogoče uporabiti standardnih pogledov. Z opremo, ki jo imamo na razpolago lahko dosežemo le, kar je opisano. Rešitev problematike pa vidimo v novi opremi (multislice CT in novejša programska oprema za 3D obdelavo).



Slika 6. Avtorja predavanja na amsterdamskih ulicah

Literatura

1. Vinter M, Debenak P: *CT Applications, The Practical Value and Application of 3D Reconstruction in Spiral CT. The University of Sydney, School of Medical Radiation Sciences, Sydney 2000; 1-43*
2. Voxar, *Navodila za uporabo (Plug n View 3D User Guide), 2001*
3. Toshiba, *Navodila za uporabo Toshiba Whole - Body CT Scanner, 1997*
4. Toshiba, *Navodila za uporabo Processing System Xtension, 1997*